

MASTOLOGIA 2011

28/11/2010

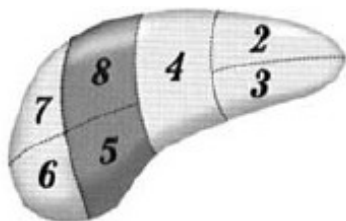
**SÓ ABRA ESTE CADERNO QUANDO AUTORIZADO
LEIA ATENTAMENTE AS INSTRUÇÕES**

1. Este caderno consta de 50 questões objetivas de Cirurgia Geral e Obstetrícia e Ginecologia.
2. Quando for permitido abrir o caderno, verifique se ele está completo ou se apresenta imperfeições gráficas que possam gerar dúvidas. Se houver algum defeito dessa natureza, peça ao aplicador de prova para entregar-lhe outro exemplar.
3. Não é permitida a consulta a livros, dicionários, apostilas, a qualquer outro material ou a pessoas.
4. Cada questão apresenta quatro alternativas de resposta, das quais apenas uma é a correta. Preencha no cartão-resposta a letra correspondente à resposta assinalada na prova.
5. Transfira as respostas para o cartão, observando atentamente a numeração das questões.
6. No cartão, as respostas devem ser marcadas com caneta esferográfica de tinta PRETA, preenchendo-se integralmente o alvéolo, rigorosamente dentro dos seus limites e sem rasuras.
7. Esta prova tem a duração de 4 horas, incluindo o tempo destinado à coleta de impressão digital, às instruções e à transcrição para o Cartão-resposta.
8. AO TERMINAR, DEVOLVA O CARTÃO-RESPOSTA AO APLICADOR DE PROVA.

RESIDÊNCIA MÉDICA

— QUESTÃO 01

Analise a figura a seguir:



A ressecção operatória dos segmentos hepáticos, em destaque na figura, é:

- (A) setorectomia anterior direita
- (B) segmentectomia anterior direita
- (C) bi-segmentectomia medial direita
- (D) bi-segmentectomia posterior direita

— QUESTÃO 02

Uma vítima de acidente automobilístico é portadora de trauma abdominal fechado, hematoma retroperitoneal e fratura complexa de bacia. Mantém um balanço hídrico positivo em 4000 ml nas últimas vinte e quatro horas. A pressão intra-abdominal é 23 mmHg. Os possíveis efeitos hemodinâmicos resultantes desta situação clínica são:

- (A) diminuição da perfusão glomerular renal, diminuição do retorno venoso, elevação da pressão intracraniana e elevação da pressão de perfusão cerebral.
- (B) aumento da perfusão glomerular renal, aumento do retorno venoso, elevação da pressão intracraniana e diminuição da pressão de perfusão cerebral.
- (C) diminuição da perfusão glomerular renal, diminuição do retorno venoso, diminuição da pressão intracraniana e elevação da pressão de perfusão cerebral.
- (D) aumento da perfusão glomerular renal, aumento do retorno venoso, diminuição da pressão intracraniana e diminuição da pressão de perfusão cerebral.

— RASCUNHO**— QUESTÃO 03**

O tratamento dos tumores estromais gastrointestinais experimentou um notável avanço com o advento de novas drogas alvo-moleculares. Entretanto, o cirurgião tem importância fundamental no tratamento das doenças localizadas e metastáticas. São princípios do tratamento operatório desta doença:

- (A) a ressecção completa com margens livres de 5 cm associada à linfadenectomia rotineira é o padrão de tratamento da doença localizada; a operação videolaparoscópica é recomendável e independe do tamanho do tumor primário.
- (B) a ressecção completa com margens livres, com linfadenectomia nos casos de suspeita macroscópica de comprometimento nodal é o padrão de tratamento da doença localizada; a operação videolaparoscópica é recomendável em tumores primários de até 5 cm.
- (C) a ressecção completa com margens livres de 5 cm associada à linfadenectomia rotineira é o padrão de tratamento da doença localizada; a operação videolaparoscópica não é recomendável.
- (D) a ressecção completa com margens livres com linfadenectomia nos casos de comprometimento nodal confirmado é o padrão de tratamento da doença localizada; a operação videolaparoscópica é recomendável em tumores primários de até 10 cm.

— QUESTÃO 04

A presença do apêndice cecal no interior do saco herniário consiste na denominada hérnia de:

- (A) Littre
- (B) Richter
- (C) Bendavid
- (D) Amyand

— RASCUNHO

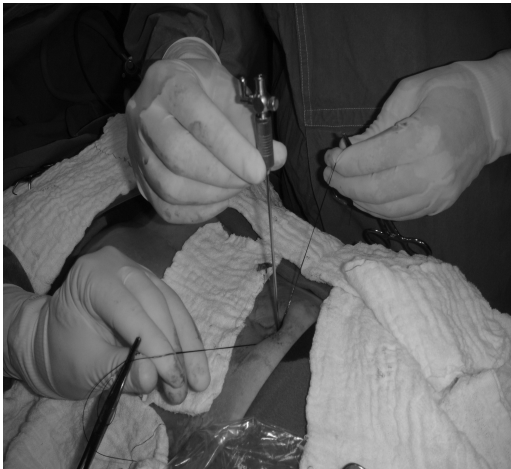— QUESTÃO 05 —

A laparotomia abreviada ou cirurgia de controle do dano consiste de manobras que visam controlar a hemorragia, evitando-se a saída descontrolada de conteúdo intestinal. A técnica é elegível quando há necessidade de abreviar a operação em:

- (A) paciente hipotenso, incapacidade de controlar um desequilíbrio acidobásico e incapacidade de reparar uma víscera sólida.
- (B) paciente com lesão vascular retroperitoneal, incapacidade de controlar um distúrbio ventilatório e incapacidade de reparar uma víscera oca sem ressecção.
- (C) paciente submetido à hemotransusão volumosa (> 5 concentrados de hemácias), incapacidade de controlar um sangramento intraperitoneal e incapacidade de manter adequada perfusão periférica.
- (D) paciente hipotérmico, incapacidade de controlar um sangramento por hemostasia direta e incapacidade de fechar a cavidade peritoneal sem tensão.

— QUESTÃO 06 —

A figura a seguir ilustra o posicionamento da agulha de Verres na cavidade peritoneal, com o objetivo de promover-se o pneumoperitônio. A prática pode ser complicada pela ocorrência de enfisemas, pneumomediastino e pneumotórax.

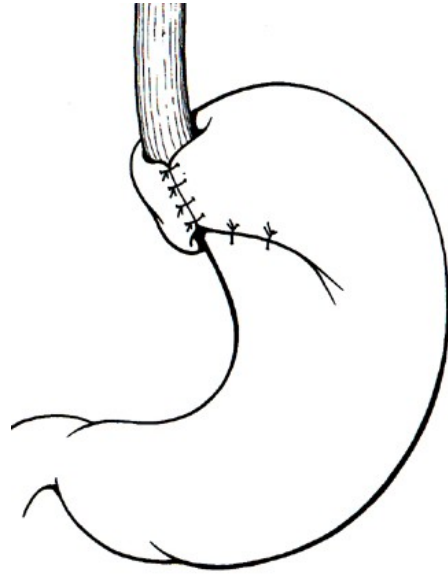


Consideram-se medidas de prevenção destas complicações:

- (A) elevação do plano musculoaponeurótico do abdome, sondagem vesical e sondagem nasogástrica.
- (B) teste da gota com solução salina, insuflação lenta do gás carbônico e utilização de agulhas com ponta retrátil.
- (C) manutenção da distância de 6 cm de cicatrizes abdominais, evitando-se movimentos intempestivos durante a punção e orientação da pressão no sentido da pelve.
- (D) posicionamento da agulha sob visão direta, realização da punção na região infraumbilical e orientação da pressão no sentido do epigástrico.

— QUESTÃO 07 —

A ilustração a seguir representa uma técnica de fundoplicatura utilizada no tratamento operatório da doença do refluxo gastroesofágico.

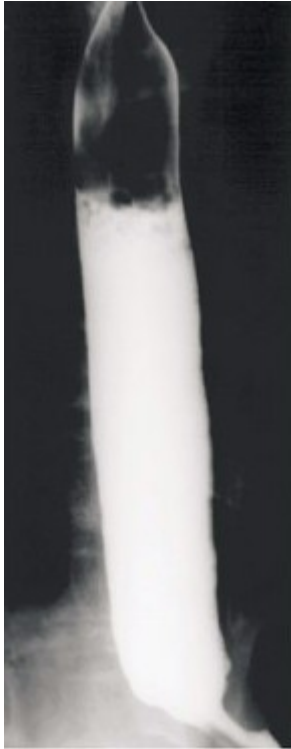

Conforme essa técnica operatória,

- (A) os pilares diafragmáticos devem ser dissecados posteriormente e aproximados por sutura; a rotação do fundo gástrico deve ser feita por trás do esôfago e da esquerda para a direita; na presença de artéria hepática acessória, deve-se identificá-la e evitar sua ligadura.
- (B) os pilares diafragmáticos devem ser identificados e não aproximados por sutura; a rotação do fundo gástrico deve ser feita pela frente do esôfago e da esquerda para a direita; na presença de artéria hepática acessória, deve-se identificá-la e evitar sua ligadura.
- (C) os pilares diafragmáticos devem ser dissecados anteriormente e aproximados por sutura; a rotação do fundo gástrico deve ser feita por trás do esôfago e da direita para a esquerda; na presença de artéria hepática acessória, deve-se identificá-la e ligá-la com fio inabsorvível 2-0.
- (D) os pilares diafragmáticos devem ser dissecados posteriormente e deixados abertos; a rotação do fundo gástrico deve ser feita pela frente do esôfago e da esquerda para a direita; na presença de artéria hepática acessória, deve-se identificá-la e suturá-la com fio inabsorvível 2-0.

— QUESTÃO 08

Um paciente de 58 anos, portador de esofagopatia chagásica queixa-se de disfagia a alimentos líquidos e sólidos, com piora recente, e perda ponderal. Diz que já fez uso de nifedipina no início da doença, sem melhora expressiva dos sintomas. Atualmente não faz tratamento e procura uma segunda opinião com vistas a outra possibilidade terapêutica. A radiografia contrastada do esôfago do paciente é ilustrada a seguir.

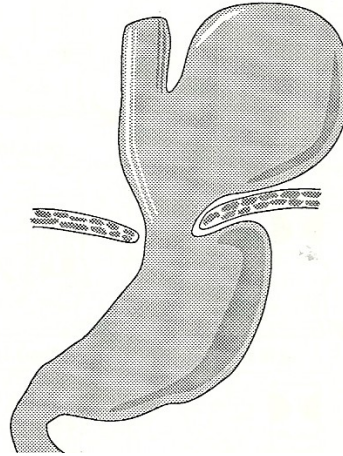


Os princípios do tratamento operatório apropriado a esta situação e os resultados esperados são:

- (A) esofagocardiomiectomia extramucosa com válvula antirrefluxo, resultando em alívio da disfagia por reduzir a pressão no esfíncter inferior do esôfago e a sua extensão.
- (B) esofagocardiomiectomia extramucosa com válvula antirrefluxo, resultando em alívio da disfagia por reduzir a pressão no esfíncter inferior do esôfago, sem interferir na sua extensão.
- (C) esofagocardiomiectomia extramucosa sem válvula antirrefluxo, resultando em alívio da disfagia por reduzir a extensão do esfíncter inferior do esôfago.
- (D) esofagocardiomiectomia extramucosa sem válvula antirrefluxo, resultando em alívio da disfagia por reduzir a pressão no esfíncter inferior do esôfago.

— QUESTÃO 09

Uma paciente de 61 anos encontrava-se em tratamento clínico hospitalar por crise hipertensiva. Após normalização dos níveis pressóricos e às vésperas da alta a paciente apresentou hematêmese sem instabilidade hemodinâmica. Procedeu-se à administração de cristaloides endovenosos e endoscopia digestiva que revelou uma volumosa hérnia hiatal e sangue no interior do estômago. A figura a seguir ilustra a situação encontrada.

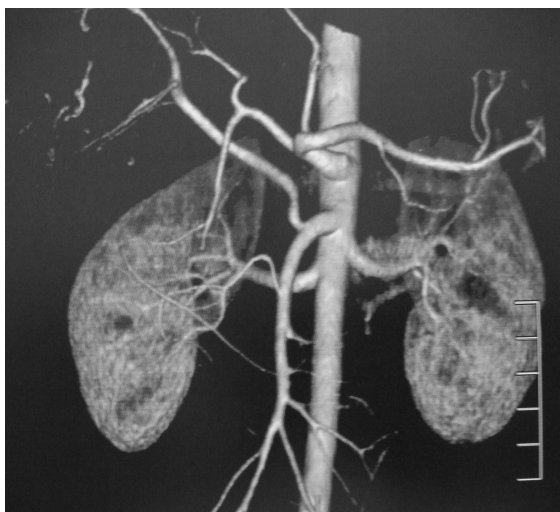

Considerando-se os dados apresentados, conclui-se que a paciente é portadora de

- (A) hérnia hiatal por deslizamento com sangramento atribuível a lesão aguda de mucosa gastroduodenal. Deve ser mantida em observação e tratada com inibidores da bomba protônica.
- (B) hérnia hiatal tipo IV complicada por sangramento. Deve ser submetida a tratamento operatório, estando contraindicada a via videolaparoscópica.
- (C) hérnia hiatal tipo II complicada por ulceração e sangramento. Deve ser mantida em observação e tratada com inibidores da bomba e sucralfato.
- (D) hérnia hiatal tipo III complicada por sangramento. Deve ser submetida a tratamento operatório, podendo ser utilizada a via videolaparoscópica.

— QUESTÃO 10 —

A figura a seguir ilustra detalhes da vascularização arterial de órgãos do sistema digestório.



É notória, na imagem apresentada, uma variação anatômica na vascularização

- (A) do fígado.
- (B) do estômago.
- (C) da vesícula biliar.
- (D) do baço.

— QUESTÃO 11 —

O tratamento operatório da colecistopatia calculosa sintomática durante a gestação está

- (A) contraindicado por apresentar elevada morbimortalidade fetal.
- (B) indicado preferencialmente no segundo trimestre, quando a organogênese está completa, sendo possível o tratamento por videolaparoscopia.
- (C) indicado preferencialmente no terceiro trimestre, quando o período crítico de abortamento está superado, sendo possível o tratamento por videolaparoscopia.
- (D) indicado na colecistite aguda, em qualquer idade gestacional, não sendo possível o tratamento por videolaparoscopia.

— QUESTÃO 12 —

São fatores indicativos de mau prognóstico na pancreatite aguda:

- (A) elevação sustentada da amilase sérica, etiologia alcoólica e icterícia.
- (B) dor persistente, derrame pleural e hiperamilasúria.
- (C) íleo prolongado, sinal de Cullen e sinal de Gray-Turner.
- (D) distensão de alças intestinais, edema mesentérico e acometimento difuso do pâncreas.

— QUESTÃO 13 —

O diagnóstico de hemobilia deve ser suspeitado diante da presença da Tríade de Quinke, caracterizada por

- (A) hepatomegalia, melena e anemia.
- (B) febre, vesícula palpável e anemia.
- (C) icterícia, dor no quadrante superior do abdome e hemorragia digestiva.
- (D) hematêmese, dor abdominal e colúria.

— QUESTÃO 14 —

Um paciente de 45 anos, do sexo feminino, apresenta diagnóstico tomográfico de cisto de corpo pancreático. Foi submetida a biópsia guiada por ecoendoscopia, com resultado anatomopatológico de cisto adenoma mucinoso. Para essa paciente, deverá ser adotada a seguinte conduta:

- (A) acompanhamento clínico.
- (B) *destelhamento* do cisto.
- (C) esvaziamento do cisto por punção guiada por ultrassonografia.
- (D) pancreatemia corpo-caudal.

— QUESTÃO 15 —

Um paciente de 45 anos apresentou diagnóstico ultrassonográfico de cinco pólipos de vesícula com 0,4 cm cada. Qual a conduta, para essa paciente?

- (A) Liberação do acompanhamento pelo baixo risco de malignização.
- (B) Acompanhamento clínico com ultrassonografia a cada três meses pelo baixo risco de malignização.
- (C) Colecistectomia pelo alto risco de malignização.
- (D) Colecistectomia ampliada com ressecção do segmento IV pelo alto risco de malignização.

— QUESTÃO 16 —

Na duodenopancreatectomia,

- (A) o tempo cirúrgico tem pouca influência na evolução pós-operatória.
- (B) a presença de secreção sanguinolenta no dreno de Penrose pode ser prenúncio de hemorragia maciça no sítio cirúrgico.
- (C) a presença de parênquima pancreático *amolecido* favorece a anastomose, diminuindo a incidência de fístulas.
- (D) a dissecação ganglionar ampliada melhora o prognóstico nos casos de tumores de cabeça de pâncreas.

— QUESTÃO 17 —

A posição mais comum para o apêndice cecal é:

- (A) retrocecal
- (B) pré-cecal
- (C) retroileal
- (D) pré-ileal

— QUESTÃO 18 —

Que artéria **não** é ramo da hepática?

- (A) Hepática própria
- (B) Gástrica direita
- (C) Gástrica esquerda
- (D) Gastroduodenal

— QUESTÃO 19 —

Uma paciente de 30 anos é portadora de hipertensão portal cirrótica e apresentou dois episódios de hemorragia digestiva por sangramento de varizes esofágicas, com classificação de Child A. Qual a melhor opção de tratamento cirúrgico para esta paciente?

- (A) TIPS
- (B) Shunt porto-cava total
- (C) Shunt porto-calibrado
- (D) Desconexão ázigo-portal

— QUESTÃO 20 —

Um paciente de 50 anos, sexo masculino, apresenta diagnóstico endoscópico de adenocarcinoma em antro gástrico. Foi realizada ecoendoscopia que mostrou invasão de camada muscular da parede. Nesse caso, qual a opção de tratamento mais adequada?

- (A) Mucosectomia
- (B) Gastrectomia parcial
- (C) Gastrectomia total
- (D) Rádio e quimioterapia

— QUESTÃO 21 —

Qual elemento atua na vasodilatação esplâncnica na hipertensão portal cirrótica?

- (A) HCO₃
- (B) CO₂
- (C) Ácido valpróico
- (D) Cálcio

— QUESTÃO 22 —

Um indivíduo submetido à retirada de grande extensão de íleo terá, predominantemente, carência de:

- (A) ferro
- (B) magnésio
- (C) cálcio
- (D) vitamina B12

— QUESTÃO 23 —

Um paciente é submetido a cardiomiectomia à Heller com confecção de válvula antirrefluxo à Pinotti e teve boa evolução pós-operatória. Oito anos após a operação, passou a apresentar recidiva da disfagia. Qual a provável causa da recidiva?

- (A) Miotomia incompleta.
- (B) Refluxo gastroesofágico persistente.
- (C) Válvula antirrefluxo apertada.
- (D) Reação tipo corpo estranho aos fios da cirurgia prévia.

— QUESTÃO 24 —

Uma paciente de 35 anos, do sexo feminino, apresenta à ultrassonografia tumoração em lobo direito hepático. Foi realizada ressonância magnética que mostrou lesão de 3 cm de diâmetro com *umbilicação central* e realce de sinal em T2. Nesse caso, qual a melhor conduta?

- (A) Acompanhamento clínico.
- (B) Hepatectomia direita.
- (C) Nodulectomia.
- (D) Biópsia da lesão por laparoscopia.

— QUESTÃO 25 —

O processo uncinato do pâncreas tem íntima relação com a

- (A) 3ª porção do duodeno
- (B) via biliar principal
- (C) veia mesentérica superior
- (D) coluna vertebral

— QUESTÃO 26 —

No rastreamento de doenças cromossômicas, o encontro de níveis muito baixos de alfafetoproteína, estriol não conjugado e gonadotrofina coriônica humana, no sangue materno, sugere :

- (A) Trissomia 13
- (B) Trissomia 16
- (C) Trissomia 18
- (D) Triploidia

— QUESTÃO 27 —

A presença de coloração azul da parede da vagina e da vulva durante a gestação é conhecida como:

- (A) Sinal de Oslander
- (B) Sinal de Nobile Budim
- (C) Rede de Haller
- (D) Jacquemier Chadwick

— QUESTÃO 28 —

O agente etiológico mais frequente na mastite puerperal é:

- (A) *Escherichia coli*
- (B) *Staphylococcus aureus*
- (C) *Streptococcus fecaes*
- (D) *Pseudomonas*

— QUESTÃO 29 —

O contraceptivo hormonal que contém apenas progestágeno (minipílula)

- (A) está indicado para fumante com idade acima de 35 anos.
- (B) é contraindicado para pacientes lactantes.
- (C) apresenta maiores efeitos colaterais que os anticoncepcionais orais combinados.
- (D) deve ser prescrito com pausa de quatro dias, a cada três meses.

— QUESTÃO 30 —

Os dados da literatura sobre as vacinas quadrivalente e bivalente contra a infecção pelo Papilomavirus humano (HPV) indicam que

- (A) a mortalidade por câncer de colo uterino foi reduzida em países desenvolvidos.
- (B) o exame de colpocitologia oncoticoparasitária é desnecessário na paciente vacinada.
- (C) a incidência das infecções pelo HPV tipo 16 e 18 nas pacientes vacinadas foi reduzida.
- (D) a faixa etária ideal de vacinação, objetivando o controle da infecção pelo HPV, é de 20 a 30 anos.

— QUESTÃO 31 —

O exame colposcópico insatisfatório, segundo a terminologia internacional, indica que

- (A) a junção escamocolunar não foi visualizada.
- (B) a colposcopia deverá ser repetida após o fluxo menstrual subsequente.
- (C) a captura híbrida para o Papilomavirus humano é necessária.
- (D) a conização é o procedimento a ser adotado.

— QUESTÃO 32 —

Um câncer de colo uterino que invade somente a parede vaginal em seu terço superior classifica-se como estágio:

- (A) I A
- (B) II A
- (C) II B
- (D) III B

— QUESTÃO 33 —

O prurido vulvar em paciente diabética de 25 anos deve-se, com maior frequência, a

- (A) Tricomonas.
- (B) Gonococos.
- (C) Papilomavírus humano.
- (D) Candida.

— QUESTÃO 34 —

A menstruação de uma determinada paciente aumentou de quatro para dez dias de duração e o volume do fluxo menstrual dobrou, porém os ciclos continuaram regulares. Trata-se de um caso de

- (A) polimenorreia.
- (B) hipermenorreia.
- (C) oligomenorreia.
- (D) hipomenorreia.

— QUESTÃO 35 —

Uma paciente de 27 anos apresenta amenorreia há seis meses. Após excluir gravidez, deve-se tomar como conduta:

- (A) FSH, LH e estradiol.
- (B) TSH, prolactina e teste de progesterona.
- (C) histeroscopia diagnóstica e biópsia de endométrio.
- (D) FSH, TSH e T4 livre.

— QUESTÃO 36 —

A metástase hepática do câncer de mama do tipo carcinoma pode ser explicada pela seguinte via de disseminação:

- (A) Rotter
- (B) Boll
- (C) Batson
- (D) Gerota

— QUESTÃO 37 —

Os linfonodos axilares são divididos em níveis I, II e III de Berg. O nível II tem como limites lateral e medial a borda do músculo

- (A) subescapular.
- (B) peitoral menor.
- (C) grande dorsal.
- (D) serrátil.

— QUESTÃO 38 —

Em uma criança com trauma torácico com hemotórax e indicação de toracotomia, em que espaço intercostal deve ser realizado esse procedimento para evitar um mau desenvolvimento mamário?

- (A) 1º ou 2º
- (B) 4º ou 5º
- (C) 5º ou 6º
- (D) 7º ou 8º

— QUESTÃO 39 —

A síntese do hormônio prolactina ocorre nas células:

- (A) acidófilas ou alfa-adenohipofisárias.
- (B) basófilas ou beta-adenohipofisárias.
- (C) epiteliais do ducto mamário.
- (D) hipotalâmicas.

— QUESTÃO 40 —

Na síndrome de Mondor, que estrutura mamária é acometida?

- (A) Nervo
- (B) Artéria
- (C) Ducto
- (D) Veia

— QUESTÃO 41 —

A alteração funcional benigna da mama pode ter como apresentação clínica o cisto mamário. No cisto mamário,

- (A) a punção aspirativa por agulha fina é conduta de primeira escolha.
- (B) a citologia do aspirado é positiva para células neoplásicas, na maioria dos casos.
- (C) o risco para câncer de mama é maior no tipo simples.
- (D) a presença de estrutura sólida intracística indica conduta cirúrgica.

— QUESTÃO 42 —

A ectasia ductal da mama

- (A) pode estar associada a mastalgia não cíclica e microcalcificações.
- (B) representa um fator de risco para o câncer de mama.
- (C) tem como fluxo papilar característico a secreção uniductal e sanguinolenta.
- (D) tem como fator etiológico o papiloma intraducto.

— QUESTÃO 43 —

Uma paciente de 50 anos apresenta descarga mamilar uniductal, volumosa, unilateral, espontânea e hialina. A conduta, nesse caso, é:

- (A) mamografia em seis meses.
- (B) conservadora, caso a citologia oncológica da descarga mamilar seja negativa para malignidade.
- (C) cirúrgica.
- (D) ultrassonografia das mamas em seis meses.

— QUESTÃO 44 —

O prolongamento do tecido glandular mamário do quadrante superolateral até a axila é chamado cauda axilar de:

- (A) Sappey
- (B) Donné
- (C) Halsted
- (D) Spence

— QUESTÃO 45 —

No exame de mamografia, constitui lesão considerada BI-RADS II:

- (A) imagem nodular parcialmente definida não visualizada em exame anterior.
- (B) assimetria focal persistente à compressão seletiva.
- (C) calcificação vascular.
- (D) nódulo irregular com margens espiculadas.

— QUESTÃO 46 —

Em pacientes com câncer de mama, a biópsia do linfonodo sentinela

- (A) pode ser realizada em carcinoma ductal *in situ* extenso.
- (B) apresenta contraindicação nos casos de carcinoma lobular invasor.
- (C) apresenta taxa de linfedema acima de 30% .
- (D) está contraindicada nas que serão submetidas à adenomastectomia.

— QUESTÃO 47 —

A secção do nervo de Bell durante um procedimento de mastectomia radical modificada pode causar

- (A) edema de braço homolateral.
- (B) limitação de movimento da escápula .
- (C) atrofia do músculo grande dorsal.
- (D) atrofia do músculo retoabdominal.

— QUESTÃO 48 —

Uma paciente na pós-menopausa com câncer de mama apresenta melhor prognóstico em relação aos receptores de estrogênio (RE) e progesterona (RP) se

- (A) RE e RP forem negativos.
- (B) RE for positivo e RP, negativo.
- (C) RE for negativo e RP, positivo.
- (D) RE e RP forem positivos.

— QUESTÃO 49 —

Qual lesão da mama feminina é mais frequente na patologia cirúrgica?

- (A) Mastopatia fibrocística.
- (B) Fibroadenoma.
- (C) Papiloma intraductal.
- (D) Carcinoma ductal.

— QUESTÃO 50 —

Com relação à diferenciação morfológica dos carcinomas ductais e lobulares, que marcador imuno-histoquímico é de fundamental importância?

- (A) Calponina.
- (B) Receptores de estrógenos.
- (C) E-caderina.
- (D) Cerb-B2.

— RASCUNHO —